

## Devenir à 5 ans des infections materno-fœtales à virus chikungunya

Boumahni B<sup>1</sup>, Bintner M<sup>2</sup>

1. Service de réanimation néonatale et pédiatrique, CHU, Groupe hospitalier Sud Réunion, Saint Pierre 97410 La Réunion.

2. Service de radiologie, CHU, Groupe hospitalier Sud Réunion, Saint Pierre 97410 La Réunion.

*Med Trop* 2012 ; 72 : 94-96

**RÉSUMÉ** • Le virus chikungunya est un arbovirus (alphavirus) dont les vecteurs sont les moustiques du genre *Aedes*, notamment *Ae. albopictus* à la Réunion. L'épidémie de chikungunya a touché la Réunion en 2005 et 2006. Nous rapportons l'histoire du premier nouveau-né atteint du virus chikungunya ainsi que le devenir à 5 ans des 18 nouveaux-nés hospitalisés en réanimation néonatale entre juin 2005 et mars 2006.

**MOTS-CLÉS** • Chikungunya. Encéphalite. Séquelles. Nouveau-né. Infection néonatale.

### FIVE-YEAR OUTCOME OF MOTHER-TO-CHILD TRANSMISSION OF CHIKUNGUNYA VIRUS

**ABSTRACT** • Chikungunya virus is an arbovirus (alphavirus) transmitted by *Aedes albopictus* in Reunion Island. A huge chikungunya outbreak swept Reunion Island in 2005- 2006. We report the first case of chikungunya neonatal infection and the 5-years outcome of the 18 neonates hospitalized in neonatal intensive care unit between June 2005 and March 2006.

**KEY WORDS** • Chikungunya. Encephalitis. Sequelae. Newborn. Neonatal infection.

L'infection materno-foetale par le virus chikungunya (CHIK) est connue depuis le premier cas décrit dans notre service en juin 2005. On n'avait aucune notion sur le devenir des nouveaux-nés hospitalisés en réanimation à cette époque. Ce travail permet de donner un aperçu sur le devenir de ces enfants.

### Observation du cas index

Un nouveau-né jumeau était hospitalisé en réanimation néonatale à J4 pour une suspicion de choc septique. Les parents étaient non apparentés. La grossesse était bichoriale biamnionique. La mère était immunisée contre la rubéole et la toxoplasmose. Les sérologies hépatite B, VIH, syphilis étaient négatives. L'accouchement avait lieu par césarienne pour des anomalies du rythme cardiaque fœtal à 36 semaines d'aménorrhée et une fièvre maternelle à 38°C.

Le score d'Apgar était coté à 3 à une minute, puis on observait une bonne récupération après ventilation au masque pendant deux minutes. Il était hospitalisé en néonatalogie pour surveillance alors que la sœur était restée avec sa mère en maternité.

Il pesait 1805 g (3<sup>ème</sup> percentile). La taille était de 32 cm (< 3<sup>ème</sup> percentile) et le périmètre crânien de 32 cm (25<sup>ème</sup> percentile).

Au 4<sup>ème</sup> jour, il présenta un tableau de choc septique nécessitant une intubation et ventilation, des amines et un traitement antibiotique par gentamicine, céfotaxime, amoxicilline.

Le bilan infectieux et métabolique était négatif. L'échographie trans-fontanelle montrait une hyperéchogénicité du parenchyme au niveau des lobes pariétaux et frontaux. L'électroencéphalogramme montrait un tracé asymétrique. L'évolution fut favorable et l'extubation fut réalisée cinq jours plus tard.

L'imagerie par résonance magnétique (IRM) cérébrale réalisée à cinq semaines montrait une atteinte de la substance blanche signant une souffrance cellulaire (figure 1). En raison de l'épidémie en cours, l'infection à CHIK était évoquée. Le bilan confirmait l'infection par la sérologie (IgM positive) et par biologie moléculaire (RT-PCR).

L'enfant quittait le service à J28, l'examen neurologique montrait une hypotonie axiale.

A l'âge de deux ans, il présentait des troubles du langage et une microcéphalie. L'IRM cérébrale montrait l'absence de substance blanche autour des carrefours des ventricules latéraux, le corps calleux était normal (figure 2).

A l'âge de 5 ans, sur le plan neuromoteur, il présentait une diplégie spastique et était suivi par un orthophoniste pour un retard de langage. Les potentiels évoqués auditifs et l'acuité visuelle étaient normaux. L'IRM en coupes axiales montrait, en T2 et Flair T2, un hypersignal de la substance blanche autour des deux carrefours ventriculaires, des hypersignaux de la substance blanche des centres semi-ovales (figure 3).

La sœur jumelle présentait un bon développement psychomoteur.

### Suivi à 5 ans d'une cohorte d'enfants atteints par une infection CHIK néonatale

Dix-huit autres cas furent recensés dont neuf encéphalites entre juin 2005 et mars 2006. Le suivi de la cohorte a été réalisé pendant cinq ans au centre d'action médico-sociale précoce et au centre hospitalier. Le bilan à 5 ans est le suivant. Au niveau neurologique, trois enfants avaient une infirmité motrice d'origine cérébrale. Concernant les séquelles sensorielles, deux cas avaient présenté une cécité et un cas une myopie ; les potentiels évoqués auditifs étaient normaux et aucune surdité n'a été notée dans nos observations. Au niveau cognitif, 9 de nos cas présentaient des

• Correspondance : brahim.boumahni@chr-reunion.fr

• Article arrivé le 04/10/2011, définitivement accepté le 23/02/2012

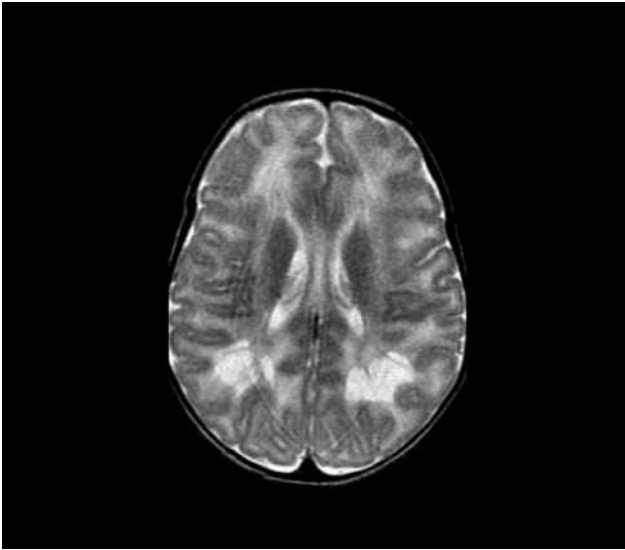


Figure 1. IRM cérébrale à 5 semaines, plan axial en T2 : atteinte de la substance blanche avec signes de souffrance.

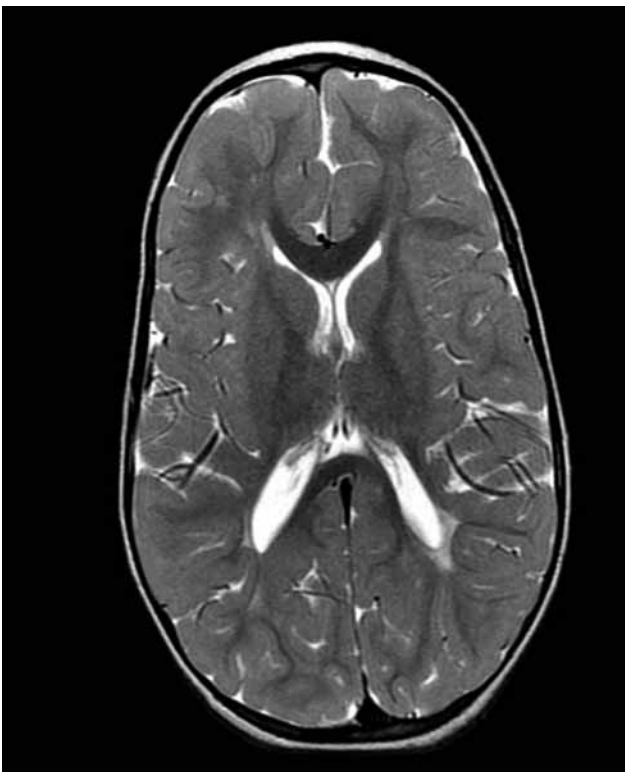

Figure 2. IRM cérébrale à 2 ans, plan axial en T2 : pas de substance blanche autour des carrefours des ventricules latéraux, corps calleux normal.

troubles du comportement et de l'attention et bénéficiaient d'un suivi orthophonique pour un retard de langage.

## Discussion

L'infection à CHIK était connue depuis les années 1950 en Tanzanie (1). Les formes materno-fœtales à CHIK n'étaient pas connues avant l'épidémie de l'île de la Réunion (2). Le cas

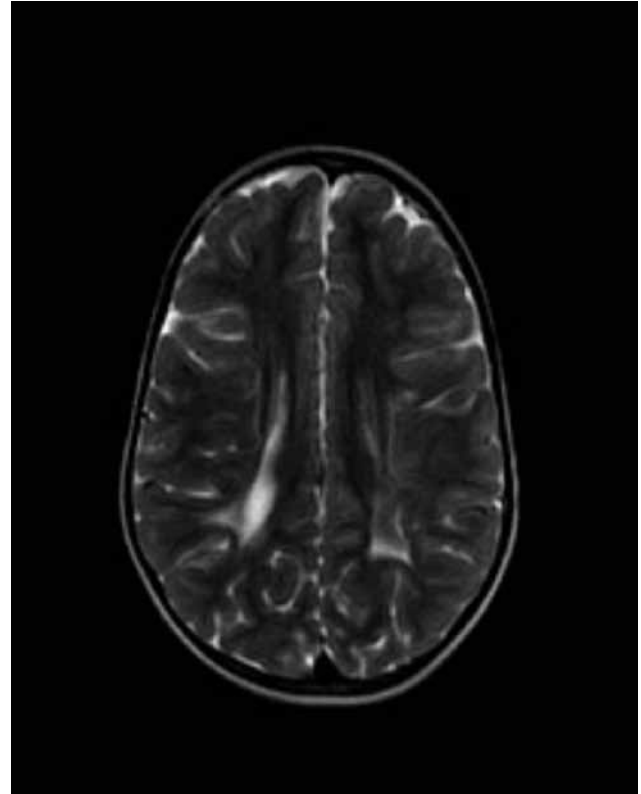


Figure 3. IRM cérébrale à 5 ans, plan axial en T2-Flair T2 : hypersignal de la substance blanche autour des deux carrefours ventriculaires.

présenté est le premier cas d'infection materno-fœtale. Le diagnostic était réalisé tardivement en raison d'une littérature inexistante devant un tableau d'encéphalite du nouveau-né. Les données issues de cette expérience sont donc essentielles pour percevoir la réalité de l'impact de cette infection néonatale inédite et d'éventuelles différences avec les tableaux cliniques chez l'adulte.

Chez l'adulte, des cas d'encéphalites étaient responsables d'une morbidité et d'une mortalité importantes dans les pays en voie de développement (3). Tournebize a rapporté 5 décès parmi 23 adultes admis pour manifestation neurologiques, ces décès étaient dus à d'autres pathologies associées (4). L'évolution a été favorable chez les 18 patients qui avaient une atteinte du système nerveux périphérique et central.

Dans notre série, les séquelles sensorielles étaient surtout visuelles (cécité, myopie) tandis que chez l'adulte, des paralysies oculomotrices, des uvéites ou sclérite ont été décrites (5).

Aucune atteinte auditive n'a été notée dans notre série, alors que Bhavana (6) a rapporté le cas d'une jeune fille âgée de 15 ans ayant développé d'une manière brusque une surdité de perception après une infection CHIK.

Le fait majeur est l'impact sur le développement (environ la moitié des cas) à type de troubles du comportement, de l'attention et retard de langage ; une prise en charge spécialisée longue est nécessaire.

Comme dans l'exemple du cas index, l'imagerie permet de révéler et de suivre les anomalies de l'encéphalopathie post-CHIK. Pendant la phase aiguë précoce jusqu'à 15 jours, on peut voir un hypersignal en diffusion de la substance blanche et du corps calleux, d'intensité variable, avec coefficient de ADC diminué, ainsi qu'un hypersignal des capsules internes et du corps

calleux en T2. A, trois mois, on peut observer une disparition de la substance blanche prédominant en frontal, une diminution de taille des cavitations, une dilatation passive ventriculaire et absence d'anomalie en diffusion (7).


Actuellement, aucun traitement, ni vaccin n'est proposé aux patients. La découverte par l'équipe de l'institut Pasteur des protéines de surface du virus CHIK permettra probablement la fabrication d'anticorps monoclonaux, un vaccin ou un traitement (8).

### Conclusion

Le virus CHIK a entraîné des encéphalites à l'origine d'un handicap prolongé. Ces enfants auront probablement un retard scolaire et des difficultés d'insertion. Leur évaluation neuropsychologique est nécessaire vers l'âge de sept ans et ultérieurement.

### Références

1. Robinson MC. An epidemic of virus disease in Southern Province, Tanganyika Territory, in 1952-53. I. Clinical features. *Trans R Soc Trop Med Hyg* 1955 ; 49 : 28-32.
2. Robillard PY, Boumahni B, Gerardin P, Michault A, Fourmaintraux A, Schuffenecker I *et al.* Transmission verticale materno-foetale du virus chikungunya: Dix cas observés sur l'île de la Réunion chez 84 femmes enceintes. *Presse Med* 2006 ; 35 : 785-8.
3. Griffin DE. Emergence and re-emergence of viral diseases of the central nervous system. *Prog Neurobiol* 2010 ; 91 : 95-101.
4. Tournebize P, Charlin C, Lagrange M. Les manifestations neurologiques: A propos de 23 cas colligés. *Rev Neurol (Paris)* 2009 ; 165 : 48-51.
5. Khairallah M, Jelliti B, Jenzeri S. Emergent infectious uveitis. *Middle East Afr J Ophthalmol* 2009 ; 16 : 225-38.
6. Bhavana K, Tyagi I, Kapila RK. Chikungunya virus induced sudden sensorineural hearing loss. *Int J Pediatr Otorhinolaryngol* 2008 ; 72 : 257-9.
7. Gerardin P, Barau G, Michault A, Bintner M, Randrianaivo H, Choker G *et al.* Multidisciplinary prospective study of mother-to-child chikungunya virus infections on the island of La Reunion. *PLoS Med* 2008 ; 5 : e60.
8. Voss JE, Vaney MC, Duquerroy S, Vonnrhein C, Girard-Blanc C, Crublet E *et al.* Glycoprotein organization of Chikungunya virus particles revealed by X-ray crystallography. *Nature* 2010 ; 468 : 709-12.



Anse des Cascades Sud-Est de l'île © Emilie Javelle.